Aus der II. Medizinischen Klinik der Charité, Berlin
Direktor: Prof. Dr. G. v. Bergmann

Zur Frage der primären Magensarkome

Inaugural-Dissertation

zur

Erlangung des Medizinischen Doktorgrades

an der

Friedrich-Wilhelms-Universität zu Berlin

vorgelegt von

KURT ELSTER

aus Zerbst, Anhalt

Tag der Promotion 18. Juni 1941

Buchdruckerei Franz Linke, Berlin NW 7, Marienstr. 13

M 99

Gedruckt mit Genehmigung
der
Medizinischen Fakultät der Universität Berlin

Dekan: Prof. Dr. L. Kreuz
Referent: Dozent Dr. Thaddea
Korreferent: Prof. Dr. v. Bergmann

R. UNIV.
BIBLIOTHEEK
LEIDEN

Meiner Mutter gewidmet

Digitized by the Internet Archive
in 2026

https://archive.org/details/IA41550822_0027

Zur Frage der primären Magensarkome.

Unter den Tumoren des Magens gilt das Magensarkom als eine relativ seltene Erkrankung, obgleich in den letzten zwei Jahrzehnten die Zahl der in der Literatur beschriebenen Fälle zugenommen hat. Diese Erscheinung ist jedoch nicht etwa auf ein absolut vermehrtes Auftreten dieses Krankheitsbildes zurückzuführen; vielmehr haben gerade die häufigeren Veröffentlichungen dieser Neoplasie des Magens und nicht zuletzt die fortschreitende Verbesserung der diagnostischen Mittel zu einem öfteren Erkennen des Magensarkoms geführt.

Nach Konjetzny betragen die Sarkome des Magens ungefähr 1,8 Prozent aller malignen Neoplasien des Magens. Unter ihnen nimmt das Myosarkom eine seltene Stellung ein. Neueren Darstellungen von Allen, Lewis und Hiebet zufolge, sind unter 385 in der Literatur beschriebenen Magensarkomen 44 Myosarkome; Lympho-, Spindelzellen- bzw. Fibrosarkome sind am häufigsten vertreten.

Die Statistiken über Alter und Magensarkom ergeben bis auf wenige Ausnahmen (Fenwicks, Matsuoka und Mangest), daß im allgemeinen im mittleren Lebensalter die Magensarkome zur Beobachtung gekommen sind. Von einer Bevorzugung des jugendlichen Alters kann nicht gesprochen werden. Die Fälle dieser Art befinden sich weitaus in der Minderzahl, so daß man eher das Vorkommen des Magensarkoms bei Jugendlichen als eine durchaus seltene Erscheinung ansehen muß.

Der Form nach hat man die Magensarkome in ihrer Beziehung zur Magenwand eingeteilt in:

1. äußere (exogastrische) Magensarkome
2. gestielte innere (endogastrische) Magensarkome
3. flächenhaft sich in der Magenwand ausbreitende (intramurale) Magensarkome.

Die exogastrischen Sarkome entspringen meist mit einem dünnen Stiel, der oft die Magenwand trichterförmig ausziehen kann, von der großen Kurvatur. Diese derben oder weichen, aber auch cystischen Geschwülste können zumeist allseitig gut begrenzt werden. Die Tumoren der zweiten Gruppe sind seltener und wachsen in ähnlicher Weise in das Magenlumen hinein. Von den Magencarcinomen sollen sie sich durch ihre glat-

tere Oberfläche unterscheiden. Daß dieses fast immer als differentialdiagnostisch wertvoll hingestellte Merkmal durchaus nicht als Allgemeinregel dargestellt werden kann, zeigt der von mir beobachtete Fall. Eine Kombinationsform dieser beiden Gruppen beschreibt Balaban als ein sog. endoexogastrisches Sarkom. Lymphosarkome haben den größten Anteil an den Geschwülsten, die sich in der Magenwand ausbreiten. Je nach ihrer Konsistenz können sie zu einer beträchtlichen Erweiterung oder auch zu einer erheblichen Verengung des Magenlumens führen.

Die Symptomatologie ist eine so vielfältige, daß es gewagt wäre, irgendwelche Allgemeinregeln aufzustellen. Abgesehen von den exogastrischen Sarkomen hat man im wesentlichen versucht, eine Abgrenzung gegenüber dem Magencarcinom zu erreichen. So soll das spätere Auftreten von Kachexie und Anaemie, der häufigere Sitz des Sarkoms an der großen Kurvatur und das vermehrte Befallensein des Fundus als des Pylorus gegenüber dem Magencarcinom relativ eindeutig sein. Ebenso soll ein palpabler Tumor häufiger beim Sarkom zu tasten sein. Dagegen bietet das Röntgenbild eine etwas günstigere Möglichkeit, das Sarkom vom Carcinom des Magens abzugrenzen. Allerdings kommt Kadrula zu der Ansicht, daß sich das reine intramurale Sarkom und das Lymphosarkom in nichts vom Carcinom unterscheiden lassen. Jedoch glaubt er die Vermutungsdiagnose Sarkom stellen zu dürfen, wenn es sich innerhalb des Magens um einen gestielten Tumor mit glatten Konturen handelt, der die Schleimhaut nicht infiltriert und sie so im Röntgenbild unverändert zur Darstellung kommen läßt. Dabei darf die Peristaltik garnicht oder nur wenig beeinträchtigt sein. Das exogastrische Sarkom muß je nach der Lage und Konsistenz entweder eine glatte und flache Eindellung der Magenkontur oder eine trichterförmige Ausziehung derselben hervorrufen. Auch die Arbeit von Kessler, in der die Verfasserin untersucht hat, 1. ob in Verbindung mit dem klinischen Befund die Röntgendiagnose: Magensarkom gestellt werden kann, 2. ob aus dem Röntgenbefund auf eine bestimmte histologische Form des Magensarkoms zu schließen ist und ob eine Verbindung mit dem klinischen Befund eine bestimmte Sarkomform diagnostiziert werden kann, kommt schließlich zu dem Ergebnis, daß eventuell bei entsprechen-

der Kombination des Röntgenbefundes mit den klinischen Befunden nur eine Wahrscheinlichkeitsdiagnose gestellt werden kann.

In ätiologischer Hinsicht ist der von Jordan beobachtete Fall gerade für das Myosarkom des Magens von Interesse. Die Verfasserin beobachtete eine 27jährige Patientin über vier Jahre hinaus. Als einzige Symptome bestanden die ganzen Jahre hindurch eine unbeeinflußbare sekundäre Anaemie und Bluterbrechen. Ueber Magenbeschwerden wurde sonst nicht geklagt. Die Röntgenuntersuchung ergab verschiedene Füllungsdefekte an der kleinen Kurvatur und im Fundus. Die daraufhin erfolgte Probeexcision führte zur Diagnose: multiple benigne Myome. Nach drei Jahren mußte jedoch erneut zur Operation geschritten werden, da wiederholt große Blutungen aufgetreten waren. Die histologische Untersuchung des Resektionspräparates ergab ein Leiomyosarkom. Ohne Zweifel handelte es sich um ein sarkomatös entartetes Myom. Hierbei ist vielleicht ein Anhaltspunkt für den oft so langen Verlauf speziell der Myosarkome gegeben. So ist z. B. ein Fall bekannt, in dem der Tumor neun Jahre zu tasten war, und es sich um ein sarkomatöses Leiomyom handelte. Es besteht durchaus die Möglichkeit, daß die Myosarkome, die durch einen besonders langen Verlauf gekennzeichnet sind, in ihren Anfangsstadien oft benigner Natur sind und erst im weiteren Verlauf der Erkrankung eine sarkomatöse Entartung erfahren.

Zu den Komplikationen des Magensarkoms kann man einerseits die Perforation der endogastrischen Geschwulst in die Bauchhöhle, andrerseits den Einbruch des exogastrischen Tumors in das Magenlumen bzw. in benachbarte Organe rechnen. So beschrieben Sebestyén und Kaló, wie bei einem 41jährigen Patienten, der über Apetitlosigkeit, Schmerzen unter dem rechten Rippenbogen und Magenschmerzen besonders nach dem Essen klagte, nach einer Röntgenuntersuchung peritonitische Erscheinungen auftraten. Bei der Operation fand sich ein in Handtellergröße perforierendes, polymorphzelliges, infiltrativ wachsendes Sarkom. Der Exitus erfolgte nach fünf Monaten, da sich bereits ausgedehnte Metastasen in Leber und Pankreas befanden. Dagegen beobachtete Dahs ein Fibrioneurosarkom, das von der Muskularis der Magenwand aus-

ging und sich exogastrisch entwickelte und mit der hinteren Bauchwand verwachsen war. Bei der Laparatomie fand man eine Perforation des Tumors nach der Bauchhöhle ohne Eröffnung des Magens. Zwei sehr ungewöhnliche Fälle von Myosarkomen des Magens werden von Wagner beschrieben. Dabei handelte es sich in dem einen Falle um ein exogastrisches Myosarkom des Magens, welches nach Zerstörung des Zwölffingerdarms in die Gallenblase eingebrochen war. Der zweite Fall zeigte ein exogastrisches Myosarkom des Magens, das durch autolytischen Gewebszerfall zentral eine Höhle zeigte und durch einen Stiel mit der großen Kurvatur des Magens in Verbindung stand und sich in die Netzblätter entwickelt hatte. Der Patient starb durch Einbruch des Tumors in die Magenlichtung, wo es zur Erosin der gefäßreichen Magenwandschichten kam.

In dem Fall, der von mir in der II. Medizinischen Klinik der Charité zu Berlin beobachtet wurde, handelte es sich um ein in die Vorderwand des Magens penetrierendes Myosarkom.

Vorgeschichte.

Am 29. 6. 1940 kam die 16jährige Schülerin, die aus gesunder Familie stammte, zur Aufnahme in die Klinik. Sie machte fast alle Kinderkrankheiten durch und bekam 1928 nach Scharlach eine doppelseitige Mittelohrentzündung, die bis auf eine geringe Verschlechterung des Hörvermögens gut ausgeheilt war. 1935 erfolgte eine Appendektomie. Sonst war sie früher immer gesund, konnte alles essen und hatte niemals Magenbeschwerden.

Im November 1939 — also acht Monate vor der Aufnahme — fühlte sich die Patientin matt und elend und bekam bei der geringsten Anstrengung Herzklopfen. Ihr fiel auf, daß sie innerhalb weniger Tage sehr blaß geworden war und leicht ermüdete. Sie ging deshalb zu einem Arzt ihrer Heimatstadt, der eine Blutarmut feststellte und eine Behandlung mit Leberpräparaten einleitete. Die Kranke fühlte jedoch keine Besserung. Der Appetit wurde schlechter, bei körperlichen Arbeiten wurde ihr übel, und die Schwäche nahm derart zu, daß sie nicht mehr die Schule besuchen konnte. Erbrochen hatte sie niemals; lediglich im Laufe des Dezembers 1939 hatte sie häufig Aufstoßen mit

dem Geschmack von faulen Eiern, unabhängig vom Essen. Diese Magenbeschwerden ließen jedoch bald wieder nach, und in den folgenden Monaten wurde der Appetit wieder besser. Dennoch verlor die Kranke in den letzten drei Monaten vor der Aufnahme 2,5 kg an Gewicht. Sie fühlte sich immer schwächer und klagte auch jetzt wieder über Herzklopfen schon beim Treppensteigen oder längerem Laufen. Der Stuhlgang war immer regelmäßig; blutigen oder schleimigen Stuhl hatte sie nicht beobachten können.

Befund am 29. 6. 1940:

Das blasse, jedoch kräftige Mädchen machte bei der Aufnahme durchaus keinen schwerkranken Eindruck. Die Haut und sichtbaren Schleimhäute waren mäßig durchblutet.

Kopf: frei beweglich; nirgends Druck- und Klopfempfindlichkeit des Schädel.

Rachenring: o. B. Zähne saniert; Zunge nicht belegt.

Hals: keine Drüsenschwellungen.

Thorax: symetrisch; gleichmäßige Atemexcursionen.

Lungen perkut. und auskult. o. B.

Herzgrenzen regelrecht; Töne rein; Aktion regelmäßig. RR 120/80 mm Hg.

Abdomen: Im Oberbauch fühlt man eine ca. faustgroße, derbe Resistenz, die auf Druck nicht schmerzhaft ist.

Leber am Rippenbogen tastbar, nicht vergrößert.

Milz nicht palpabel.

Nierenlager frei.

Extremitäten: Keine Deformitäten, keine Oedeme, kein Exanthem.

Z.N.S.: Pupillen mittelweit, rund, reagieren prompt auf L. und C. Normale Sehnenreflexe gut auslösbar; keine pathologischen Reflexe.

Das Elektrokardiogramm erbrachte keinen pathologischen Befund.

Die Blutkörperchensenkungsgeschwindigkeit betrug nach Westergreen 10/17.

Das Blutbild: Hb 40 %, Ery. 2,9 Mill., FI. 0,67, Leuko. 3800, Bas. —, Eos. 2, Stabk. —, Segm. 62, Lymph. 34, Mon. 2,

wies jedoch auf eine starke, sekundäre Anaemie hin.

Aus der Magensonde entleerte sich eine, mit einzelnen Brocken durchsetzte, schmutzig-braune Flüssigkeit,

die auf Anwesenheit von Sanguis im Magen schließen ließ.

Die Magendurchleuchtung und Uebersichtsaufnahme zeigte eine glatte Oesophagus- und Cardiapassage, einen Hakenmagen mit groben, knolligen Füllungsdefekten, welche die unteren zwei Drittel des Magens ausfüllten. Das Relief war hier starr. Bei tiefer Palpation ließ sich in diesem Bereich eine schmerzhafte Resistenz tasten. Bulbus und weiteres Duodenum waren o. B. Die Röntgendiagnose lautete: Ausgedehntes, grobknolliges Neoplasma des Magens. Wahrscheinlich Carcinom. „Wegen des außerordentlichen jugendlichen Alters der Patientin" muß auch, obgleich der Befund dafür sehr atypisch wäre, an ein Sarkom gedacht werden. (Abb. 1.)

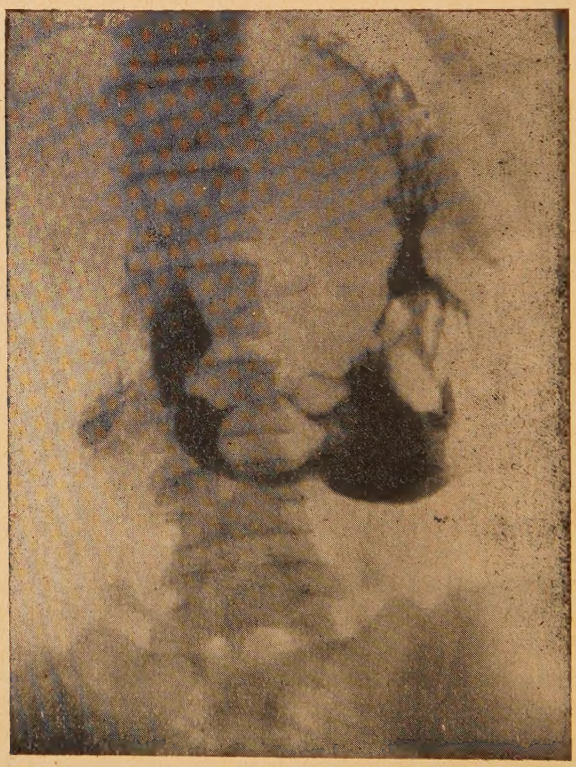

Verlauf.

Nach Abschluß der Untersuchungen wurden drei Bluttransfusionen von zweimal 390 cm^3 und 600 cm^3 durch-

geführt, die zum Anstieg des Haemoglobins auf 81% und der Erythrocyten auf 4.6 Mill. führten. Nach Verlegung der Kranken in die chirurgische Klinik erfolgte am 12. 7. 40 die Operation. Hierbei sah man nach Eröffnung des Peritoneums sofort ausgedehnte, bis zu faustgroße Tumoren, deren einer im Magenantrum von der Vorderwand und der kleinen Kurvatur ausging und stenosiert war. Ein kleiner Tumor saß etwas höher in der Magenvorderwand und penetrierte diese in Walnußgröße nach außen. (Abb. 2.)

Im kleinen Netz und im Mesokolon saßen noch mehrere walnußgroße bis hühnereigroße Tumoren, die sich ohne besondere Schwierigkeiten ausschälen ließen. Nach Skeletisieren des Magens wurde er im Pylorus durchtrennt und der Duodenalstumpf durch dreifache Naht versorgt. Es erfolgte dann die hohe Resektion des Magens unter Mitnahme eines großen extraventriculären Tumors von der kleinen Kurvatur; Anlegen einer retrocolischen Anastomose mit der kurzen Jejunumschlinge lege artis. Bei nochmaliger Revision der Bauchhöhle zeigte sich, daß an der

kleinen Kurvatur, in Höhe der Cardia noch zwei inoperable Tumormetastasen fühlbar waren. Wegen leichter Sickerblutung wurde ein Jodoformgazestreifen eingelegt. Daraufhin erfolgte der schichtweise Wandverschluß der Wanddecken; Hautnähte und Verband.

Die Patientin überstand die Operation gut; es traten keine Komplikationen auf. Die Wunde heilte per primam, so daß am 25. 7. 40 die Zurückverlegung in die II. Medizinische Klinik erfolgen konnte.

Bei der histiologischen Untersuchung des Resektionspräparates sah man dicht unter der Schleimhaut kernreiches Tumorgewebe, das infiltrierend die übrigen Schichten der Magenwand durchwachsen hatte. Die Zellen lagen in Bündeln, die Kerne waren oft spindelförmig; zwischen den Zellen lag eine bei van Gieson-Färbung gelbe Zwischensubstanz. In den anderen aus Metastasen stammenden Schnitten fand sich im wesentlichen dasselbe Tumorgewebe, nur war hier die Zwischensubstanz stellenweise ödematös. Histologische Diagnose: Myosarkom.

Nach günstiger Beeinflussung der sekundären Anaemie wurde nunmehr am 15. 8. 40 — zwei Monate nach der Operation — eine Röntgennachbestrahlung der Metastasen eingeleitet. In 22 Bestrahlungen erhielt die Patientin 5200 r auf vier Felder verteilt. Am 12. 9. 40 mußte die Röntgenbestrahlung abgesetzt werden, da neben erheblichen subjektiven Beschwerden eine Leukopenie von 2200 zu beobachten war. Daraufhin blieb die Patientin noch acht Tage in der Klinik. Die Leukocyten stiegen auf 4000 wieder an, und am 21. 9. 40 erfolgte die Entlassung nach Hause.

Schon bei oberflächlicher Betrachtung dieses Krankheitsbildes zeigen sich viele Abweichungen von den in der Literatur beschriebenen Fällen und besonders dort, wo man versucht hat, besondere Charakteristiken des Magensarkoms gegenüber dem Carcinom des Magens herauszustellen.

Zu den allgemeinen Unterschieden des von mir beobachteten Falles zu der Mehrzahl der bisher beschriebenen Krankheitsberichte der Myosarkome des Magens kann ohne Zweifel, wie bereits schon erwähnt, das jugendliche Alter gerechnet werden. Dazu kommt

die außerordentliche Symptomlosigkeit, bis auf die unbeeinflußbare sekundäre Anaemie, durch die Exulceration der Geschwulst bedingt, die nur schwer zur Diagnose Neoplasma des Magens führen konnte. Ein auffallender Gewichtsverlust war nicht vorhanden, über Beschwerden von seiten des Magens wurde nicht geklagt, der Appetit war immer gut, und die Patientin konnte sämtliche Speisen vertragen. Herzklopfen und allgemeines Schwächegefühl waren sicher die Folgen der inneren Blutung. Allerdings kann der Einwand gemacht werden, daß bei der außerklinischen Behandlung der Anaemie eine Magensaftuntersuchung versäumt wurde, wobei das wahrscheinliche Vorhandensein von Sanguis im Magen eher auf das ursächliche Leiden hingeführt hätte; doch besteht ebenso die Möglichkeit, daß ganz zu Anfang die Ausdehnung und somit vielleicht auch die Exulceration des Neoplasmus noch nicht soweit erfolgt war. Bestärkt wird man in dieser Vermutung, da nie in der außerklinischen Behandlung ein Tumor des Magens palpiert worden war. Diese Feststellung erscheint mir auch insofern von Bedeutung, als sie sich ebenfalls nicht in die Mehrzahl der bisher beschriebenen Sarkomfälle des Magens einreiht, bei denen fast immer von einem bereits schon früher palpablen Tumor gesprochen wird. Ebenso ist es schwer, die so oft in der Literatur vertretene Meinung der relativen Gutartigkeit der Myosarkome und die geringere Neigung zur Metastasenbildung mit dem von mir beobachteten Krankheitsverlauf in Einklang zu bringen. Gewiß ist die Krankheitsdauer von ungefähr acht Monaten bis zur Operation eine ziemlich ausgedehnte und sind die subjektiven Beschwerden geringerer Natur gewesen, doch darf dies in keiner Weise darüber hinwegtäuschen, daß bei einer ausgesprocheneren Blutungsneigung des Sarkoms es zu einem weitaus früheren schweren Krankheitsbild hätte führen können. Genau so sprechen die ausgedehnten Metastasen im Netz und nicht zuletzt die inoperablen an der kleinen Kurvatur dicht unterhalb der Cardia gegen eine geringere Neigung zur Metastasenbildung der Myosarkome. Sind sie es doch gerade, die die Prognose infaust erscheinen lassen. Wahrscheinlich handelt es sich um reine Inplantationsmetastasen; denn die übrigen Organe waren völlig frei von Tochtergeschwülsten.

Das Röntgenbild zeigte gleichfalls nicht den typischen Befund des Sarkoms. Es sind grobe, knollige Füllungs-

defekte vorhanden, die für ein Sarkom sprechen könnten, doch lassen diese bei weitem die scharfe, glatte Umgrenzung vermissen. Diese unscharfen Konturen bzw. Nischenflecken innerhalb der Füllungsdefekte sind gewiß durch die Exulceration des Tumors begründet. Der atypische Ausgangspunkt des Sarkoms von der kleinen Kurvatur erschwerte außerdem noch die Abgrenzung von Carcinom. Röntgenologisch war also nicht zu entscheiden, ob es sich um ein Sarkom oder Carcinom des Magens handelte.

Nach der Sanierung des Blutbildes durch Bluttransfusionen und reichlicher Vorbehandlung mit Traubenzucker war natürlich die Indikation zur Operation gegeben. Der Eingriff selbst bereitete keine große Schwierigkeit, da sich die Tumoren im Magen selbst und im Netz gut ausschälen ließen. Auf die Entfernung der Tumoren dicht unterhalb des Zwerchfelles in Höhe der Cardia mußte allerdings aus naheliegenden Gründen verzichtet werden, so daß das Operationsergebnis keinesfalls als befriedigend angesehen werden konnte. Früher oder später werden die dort befindlichen Metastasen Stenosierungserscheinungen an der Cardia bewirken bzw. wird der weiteren Metastasenbildung kein Einhalt geboten werden können.

Durch die nach der gut überstandenen Operation erfolgte Röntgenbestrahlung wurde versucht, das Wachstum dieser Metastasen zu beeinflussen; obwohl man sich darüber im klaren war, daß der Erfolg sehr zweifelhaft sein würde, wurde auf ausdrückliches Bitten des Vaters der Patientin, alles therapeutisch Mögliche zu versuchen, die Bestrahlung durchgeführt. Die schlechte Prognose des Krankheitsbildes hob natürlich jeden Einwand gegen diese „therapeutische" Maßnahme auf; denn wir wissen, daß es meist nur die Lymphosarkome sind, die auf eine Röntgenbestrahlung relativ günstig ansprechen. Anfangs wurden die Bestrahlungen auch gut vertragen, doch bald stellte sich eine progrediente Leukopenie ein, so daß schließlich bei einem Stand von 2200 Leukocyten die Bestrahlung abgebrochen werden mußte.

Der nun folgende achttägige klinische Aufenthalt diente lediglich zur Beobachtung der Patientin bis zur Normalisierung des Blutbildes. Danach war kein Anhalt für ein weiteres Verbleiben in der Klinik gegeben, da eine therapeutische Beeinflussung des Krankheitsbildes als aussichtslos betrach-

tet werden mußte, so daß die Patientin bei relativem subjektiven Wohlbefinden zur Entlassung kam. Der weitere Verlauf der Krankheit ist natürlich, wie oben schon erwähnt, durch die inoperablen Sarkometastasen gekennzeichnet.

Angesichts dieses Krankheitsberichtes sei nochmals betont, daß es auf außerordentliche Schwierigkeiten stößt, ein klares, einheitliches Krankheitsbild der Sarkome des Magens zu entwerfen, und daß es trotz engsten Zusammenarbeitens des Röntgenologen und Klinikers manchmal und besonders dann, wenn es sich um die endogastrisch und intramural sich ausbreitenden Sarkome handelt, nicht gelingen wird, Carcinom und Sarkom des Magens voneinander abzugrenzen.

Es ist mir eine angenehme Pflicht, Herrn Dozent Dr. Thaddea für die Ueberlassung des Themas und für die freundliche Beratung meinen ergebensten Dank auszusprechen; ebenso danke ich Herrn Dr. Oettel für freundliches Interesse und erteilte Ratschläge.

Literatur.

Balaban: Fortschr. Röntgenstr. Bd. 49, S. 513—518 (1934).
Dahs: Bruns Beitrag zur klin. Chir. Bd. 138 H, S. 764—767 (1927).
Egger: Schweiz. med. Wschr. I, S. 185—187 (1937).
Engelbrecht: Archiv f. pathol. Anat. u. Phys. Bd. 246, S. 122 bis 130 (1924).
Finsterer: Med. Klin. Jg. 18, S. 561—562 (1922).
Kalk: Hdb. d. inneren Medizin III/1, S. 743—748 (1938).
Kaiser: Röntgenpraxis, Bd. 6, S. 223—234 (1934).
Kessler: Fortschr. Röntgenstr. Bd. 50, S. 247—263 (1935).
Konjetzny: Ergebn. d. Chir. u. Orthopäd. Bd. 14, S. 256—324 (1921).
Meischke: Archiv f. Verdauungskrankheiten, Bd. 36 H, K. 82—86 (1926).
Sebestyén und Kaló: Archiv f. klin. Chir. Bd. 130 H/3, S. 612—615 (1925).
Spitzenberger: Fortschr. Röntgenstr. Bd. 50, S. 247—263 (1939).
Vökler: M. m. Wschr. S. 667—669 (1935).
Wagner: Mitt. Grenzgeb. d. Med. u. Chir. 45, S. 36—42 (1938).

Lebenslauf.

Am 15. III. 1918 wurde ich Kurt, Hermann Elster als viertes und jüngstes Kind des Kaufmannes Wilhelm Elster und seiner Ehefrau Luise, geb. Schütze, zu Halle geboren und am 28. April desselben Jahres auf den evangelischen Glauben getauft.

Nach dreijähriger Grundschulzeit trat ich im Jahre 1927 in das Reformrealgymnasium in Zerbst/Anh. ein und legte dort im Februar 1936 die Reifeprüfung ab.

Danach diente ich vom 1. April bis zum 28. September freiwillig im Arbeitsdienst.

Im Wintersemester 1936 begann ich mein medizinisches Studium an der Universität Kiel und legte dort am 29. X. 1937 den 1. Abschnitt und am 22. II. 1939 an der Universität Jena den 2. Abschnitt der ärztlichen Vorprüfung ab. Nach einem weiteren Semester in Kiel famulierte ich im Zerbster Kreiskrankenhaus. Das 1. Kriegssemester studierte ich in Jena. Im Januar 1940 setzte ich meine Studien in Berlin fort und famulierte hier an der Universitäts-Frauenklinik und an der II. Medizinischen Klinik.

Im Oktober 1940 wurde ich zum Heer eingezogen; jedoch einen Monat später zur Beendigung meines Studiums beurlaubt. Im März 1941 meldete ich mich zum medizinischen Staatsexamen. Nach einer erneuten Einberufung zum Heer wurde ich jetzt zu einer Sanitätskompanie in der Nähe Berlins versetzt, um nebendienstlich mein Examen zu beendigen.